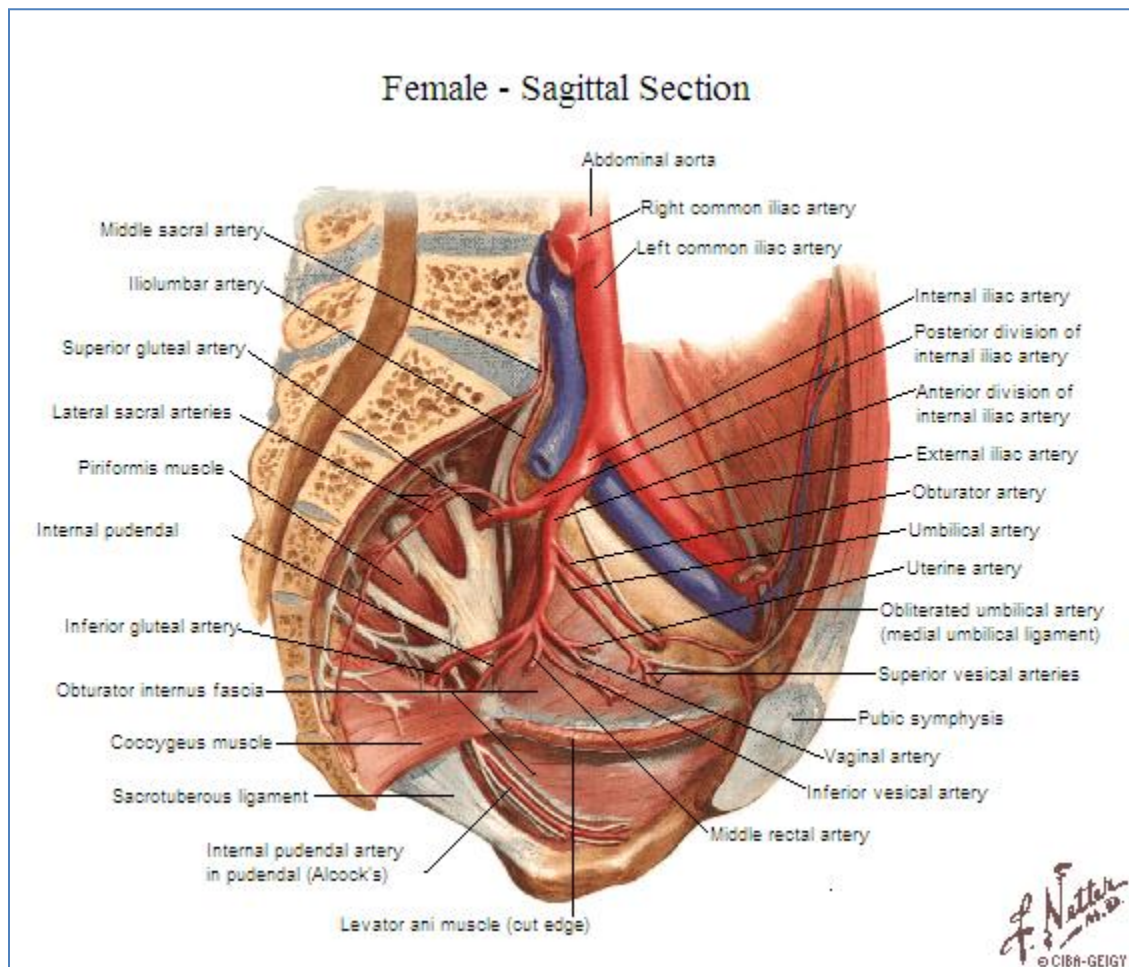


Arteria Ilíaca Interna



1. Tronco Anterior

- Ramas colaterales.
 - Arteria obturatriz.^b Músculos pélvicos, ílion y cabeza del fémur.
 - Arteria umbilical.^c
 - Mujer: cara superior de la vejiga.
 - Hombre: conducto deferente.
 - Arteria genitovesical.^c
 - Mujer.
 - Arteria uterina. Uréter pélvico, útero, ligamento teres, tuba uterina y vagina.
 - Arteria vaginal. Vagina y cara inferior de la vejiga.
 - Hombre.
 - Prostatovesical. Próstata y vejiga.

- Vesiculodeferencial. Vesículas seminales y conducto deferente.
 - Arteria rectal media.^c
- Ramas terminales.
 - Arteria glútea inferior.^b Músculo piriforme, coccígeo, elevador del ano y glúteos.
 - Arteria pudenda interna.^b Músculos del conducto anal y periné, triángulo urogenital, cuerpos eréctiles y piel perineal.

2. Tronco Posterior

- Ramas colaterales.
 - Arteria iliolumbar.^a Músculo iliopsoas, cuadrado lumbar y cauda equina.
 - Arterias sacras laterales.^a Músculo piriforme.
 - Superior.
 - Inferior.
- Rama terminal.
 - Arteria glútea superior.^b Músculos glúteos y pelvitrocantéricos propiamente dichos.

^aRamas parietales intrapélvicas.

^bRamas parietales extrapélvicas.

^cRamas viscerales.