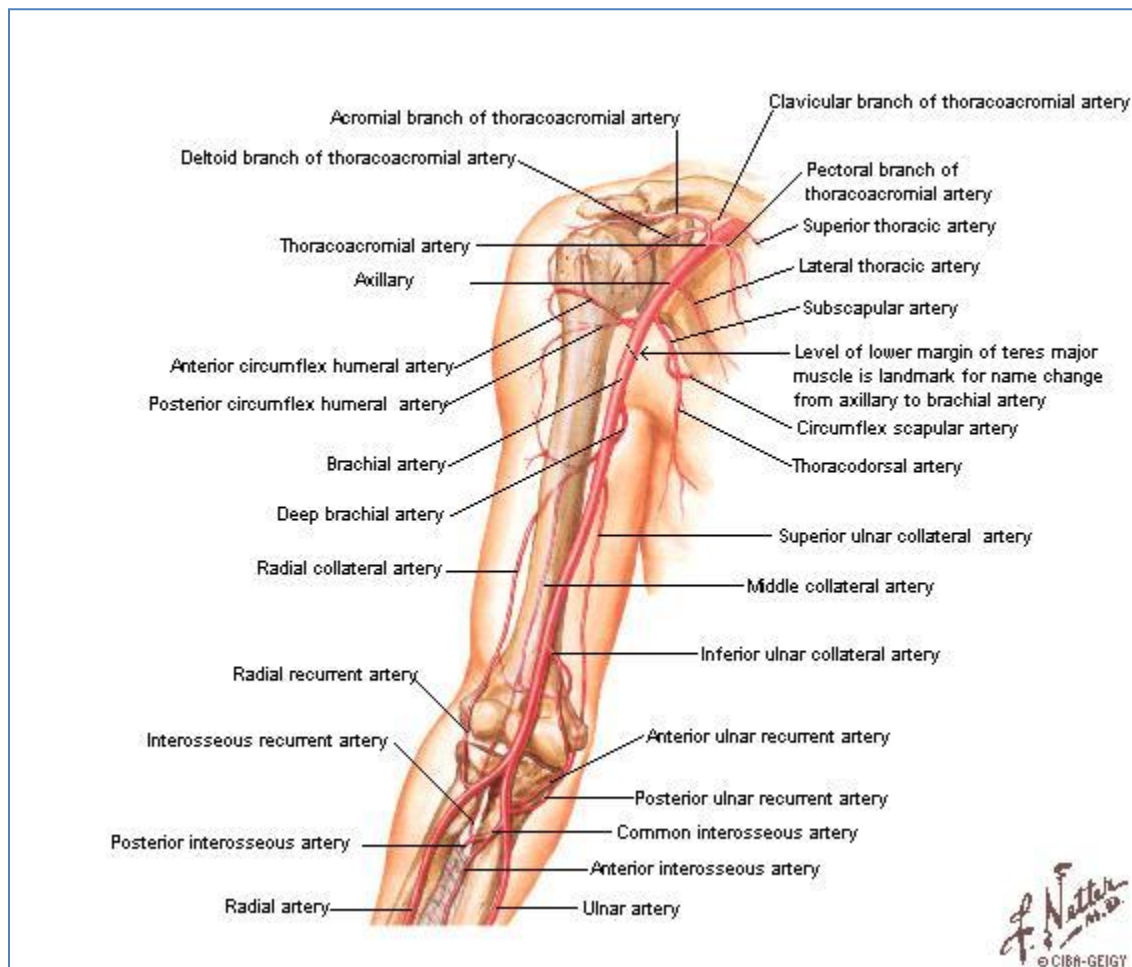


Arterias del miembro superior



- Arteria Axilar

Continuación de la arteria subclavia, una vez alcanzado el borde posterior de la clavícula. Se puede dividir en tres porciones en relación al pectoral menor, a partir de las cuales esquematizaremos sus ramas colaterales:

- Porción suprapectoral.
 - Arteria torácica superior.
 - Arteria toracoacromial.
 - Ramas pectorales.
 - Ramas acromiales.
 - Ramas claviculares.
 - Ramas deltoideas.
- Porción retropectoral.

- Arteria torácica lateral.
 - Arteria subescapular.
 - Arteria circunfleja de la escápula.
 - Arteria toracodorsal.
 - Porción infrapectoral.
 - Arteria circunfleja humeral anterior.^a
 - Arteria circunfleja humeral posterior.^a
- Arteria Braquial

Continuación de la arteria axilar, una vez alcanzado el borde inferior del músculo pectoral mayor.

- Ramas musculares.
 - Arteria nutricia del húmero.
 - Arteria braquial profunda.
 - Arteria colateral media.^{b1}
 - Arteria colateral radial.^{b2}
 - Arteria colateral ulnar superior.^{c1}
 - Arteria colateral ulnar inferior.^{c2}
- Arteria Ulnar

Rama terminal de la arteria braquial.

- Ramas musculares.
 - Arteria nutricia de la ulna.
 - Arteria recurrente ulnar anterior.^{c2}
 - Arteria recurrente ulnar posterior.^{c1}
 - Arteria interósea.
 - Arteria recurrente radial posterior.^{b1}
 - Arteria interósea anterior.
 - Arteria interósea posterior.
 - Rama palmar del carpo.
 - Rama dorsal del carpo.
 - Arteria palmar profunda.^d
 - Arteria ulnar.^e

- Arteria Radial

Rama terminal de la arteria braquial.

- Ramas musculares.
 - Arteria nutricia del radio.
 - Arteria recurrente radial anterior.^{b2}

- Rama palmar del carpo.
- Rama dorsal del carpo.
- Arteria palmar superficial.^e
- Arteria radial.^d

^aCircuito arterial de la cabeza humeral.

^bCircuito arterial periepicondíleo lateral.

^cCircuito arterial periepicondíleo medial.

^dArco arterial palmar profundo.

^eArco arterial palmar superficial.