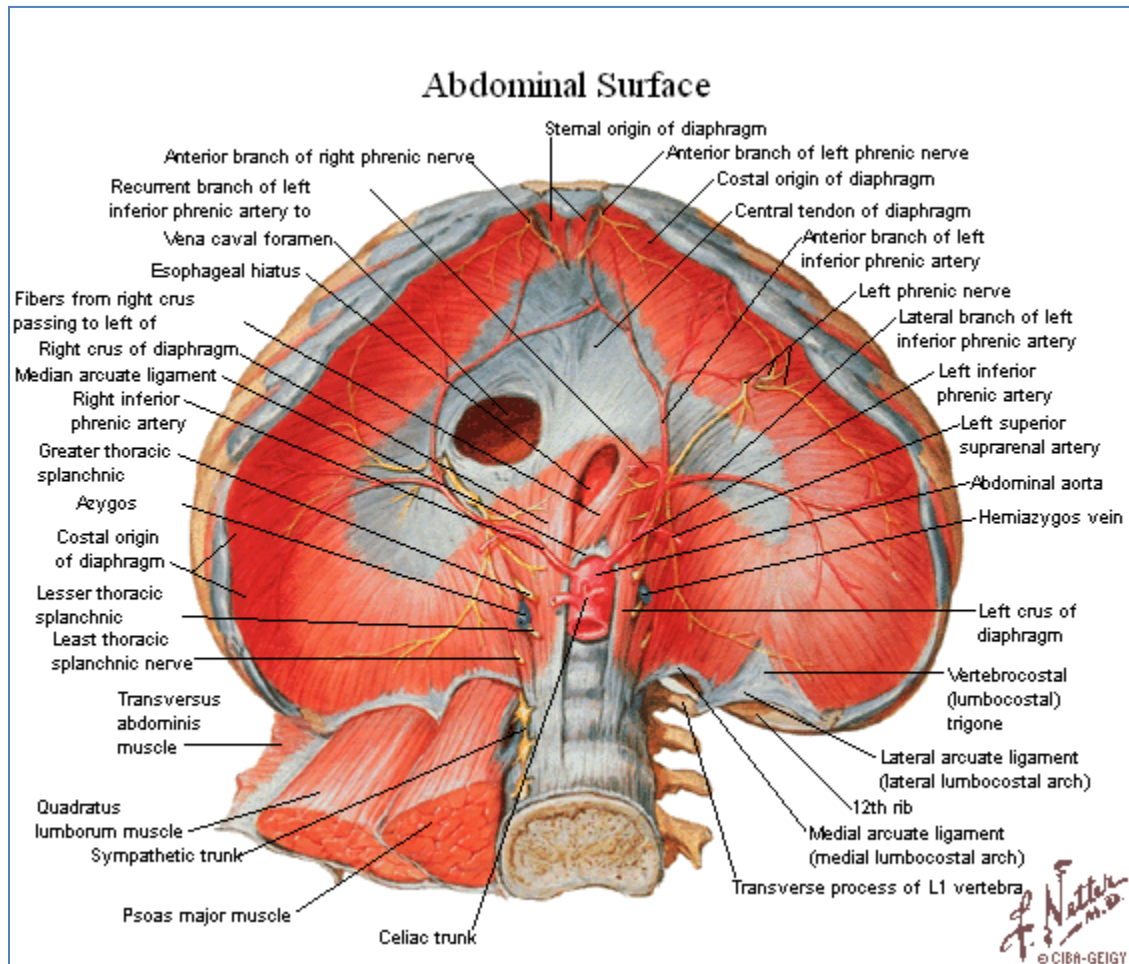


# Diafragma



## 1. Constitución Anatómica

- Fascículos musculares.
- Centro frénico.

## 2. Inserciones Diafragmáticas

- Porción lumbar.
  - Pilares principales.
    - Crus dextrum o pilar derecho.
      - L1, L2, L3 y sus discos intervertebrales.
    - Crus sinistrum o pilar izquierdo.
      - L1, L2 y sus discos intervertebrales.
  - Pilares accesorios.
    - L2 y disco intervertebral L1-L2.

- Terceros pilares.
  - Proceso transversal o costal de la primera vértebra lumbar.
- Porción costal.
  - Arcadas costotendinosas [de Senac].
    - En la cara medial de las últimas seis costillas y sus respectivos cartílagos costales.
- Porción esternal.
  - Cara posterior del proceso xifoides por dos fascículos.

### 3. Hiatos y Forámenes Diafragmáticos

- Foramen de la vena cava inferior.
  - Continente: en el folículo anterior y lateral derecho, entre las bandeletas semicirculares superior e inferior [de Bourguery].
  - Contenido: vena cava inferior y nervio frénico derecho.
- Hiato aórtico.
  - Continente: entre los pilares principales y los cuerpos vertebrales lumbares.
  - Contenido: arteria aorta torácica y conducto torácico.
- Hiato esofágico.
  - Continente: entre las fibras musculares de los pilares principales.
  - Contenido: esófago y nervios vagos (X) derecho e izquierdo.
- Entre el pilar principal y el pilar accesorio.
  - Nervio esplácnico mayor y raíz medial de la vena ácigos o hemiácigos.
- Entre el pilar accesorio y el ligamento arcuato medial.
  - Cadena simpática y nervio esplácnico menor.
- Ligamento arcuato medial.
  - Músculo psoas mayor y vena lumbar ascendente.
- Ligamento arcuato lateral.
  - Músculo cuadrado lumbar, vasos y nervio subcostales.
- Trígono esternocostal [de Larrey].
  - Vasos epigástricos superiores y ramo anterior del nervio frénico.

### 4. Irrigación e Inervación

- Irrigación.
  - Arterias frénicas superiores. Aorta torácica descendente.
  - Arterias musculofrénicas. Arteria torácica interna.
  - Arterias frénicas inferiores. Aorta abdominal.
- Inervación.
  - Nervios frénicos.

## 5. Acción

- Inspiración. Es el principal músculo inspiratorio.