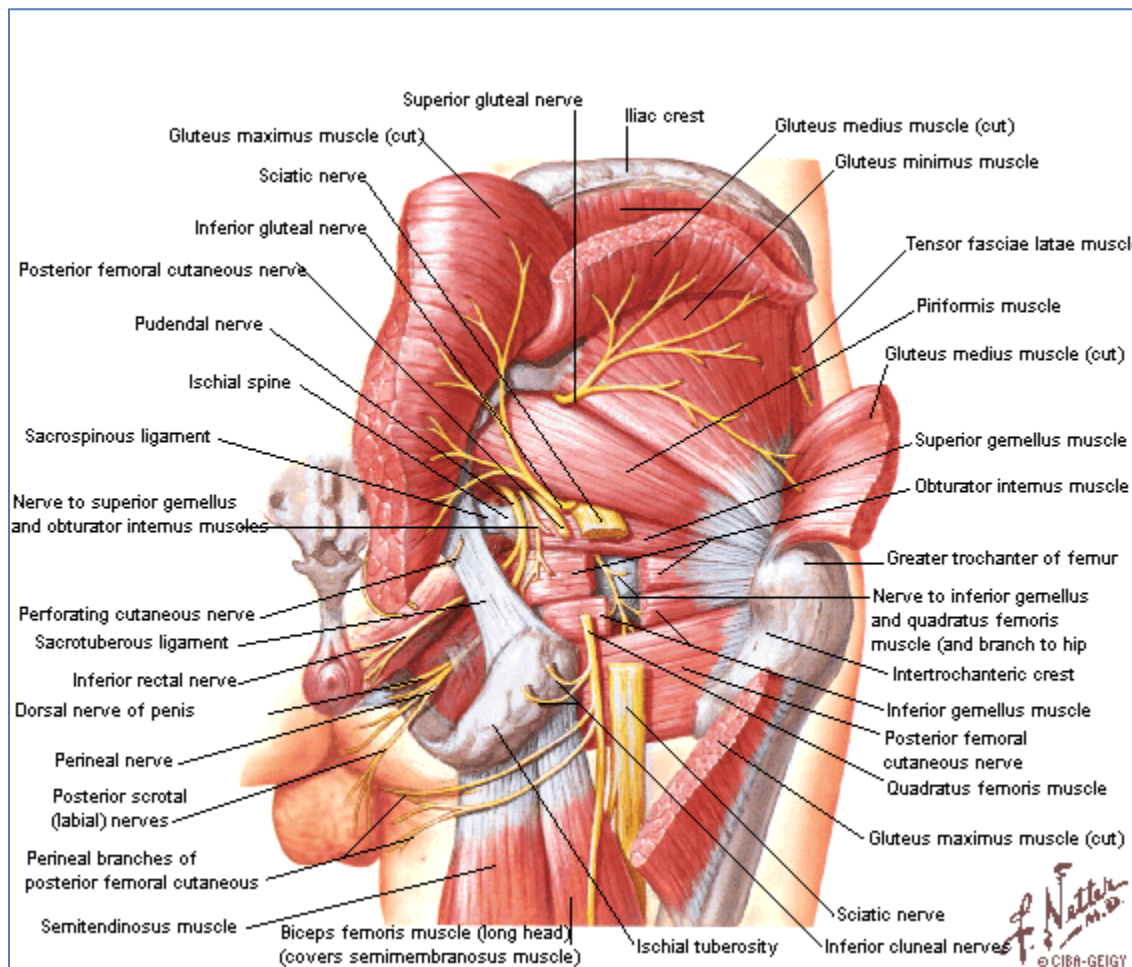


Región Glútea



1. Planos Musculares

- Músculos glúteos.
 - Músculo glúteo magno.
 - Músculo glúteo medio.
 - Músculo glúteo mínimo.
 - Músculo tensor de la fascia lata.
- Músculos pelvitrocantéricos.
 - Músculo piriforme.
 - Músculo gémino superior.
 - Músculo obturador interno.
 - Músculo gémino inferior.
 - Músculo obturador externo.
 - Músculo cuadrado femoral.

2. Forámenes Isquiáticos

Los ligamentos sacroespinoso y sacrotuberoso, conjuntamente con las escotaduras isquiáticas mayor y menor del hueso coxal, delimitan los forámenes isquiáticos mayor y menor. Éstos permiten el paso de los elementos vasculonerviosos que nutren la región glútea.

- Foramen isquiático mayor.

Dividido por el músculo piriforme en dos espacios.

- Espacio suprapiriforme.
 - Vasos glúteos superiores.
 - Nervio glúteo superior.
- Espacio infrapiriforme.
 - Vasos glúteos inferiores.
 - Nervio glúteo inferior.
 - Nervio isquiático.
 - Nervio cutáneo femoral posterior.
 - Nervio del gémino inferior y cuadrado femoral.
 - Vasos pudendos internos.
 - Nervio pudendo interno.
- Foramen isquiático menor.
 - Músculo obturador interno.
 - Vasos pudendos internos.
 - Nervio pudendo interno.

Que se dirigen a los planos superficiales del periné después de insinuarse en la región glútea.

El foramen isquiático mayor permite la comunicación entre la pelvis y la región glútea; mientras que, el foramen isquiático menor comunica a esta última, con el periné, y en especial con la celda isquiorrectal.