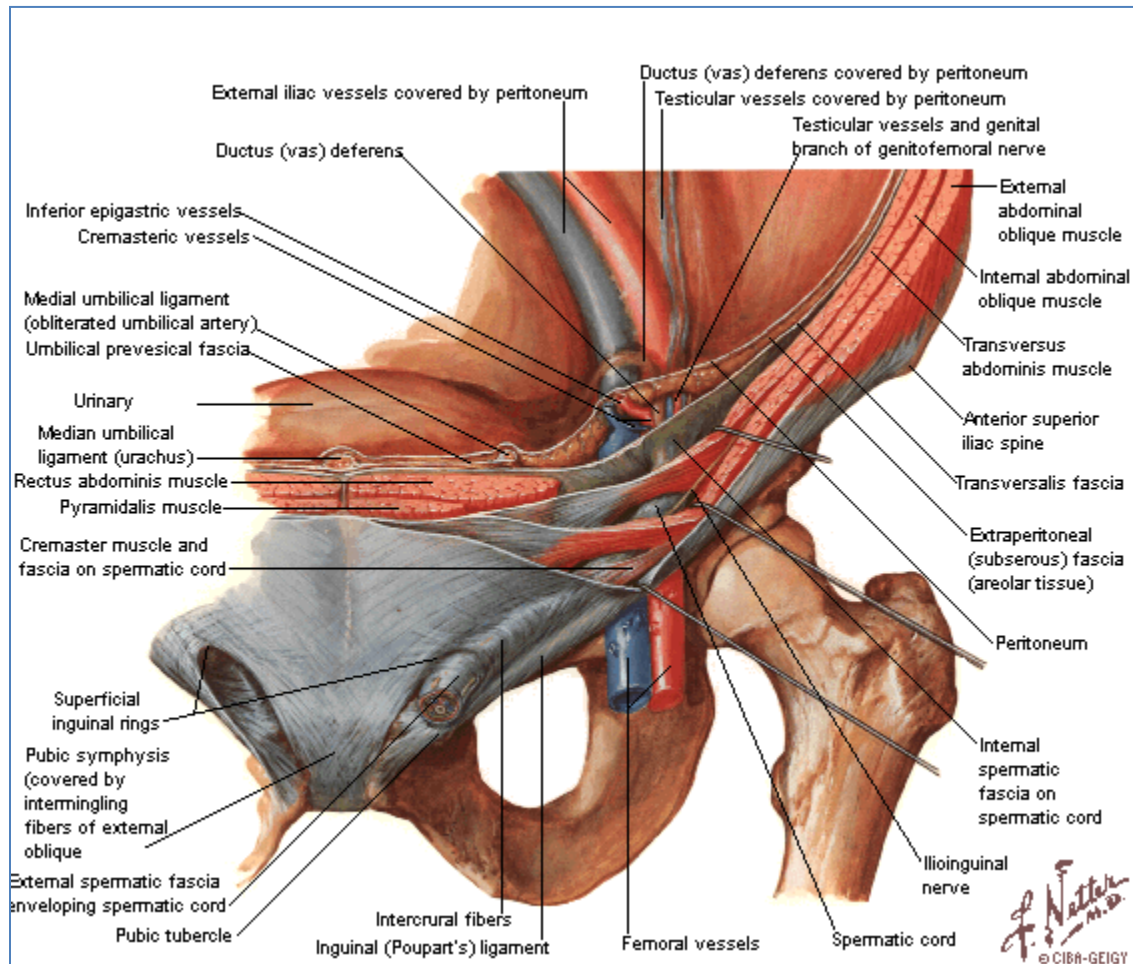


# Región Inguinoabdominal



## 1. Trayecto Inguinal

Se le describen dos paredes, dos bordes y dos anillos.

- Paredes.
  - Anterior.
    - Aponeurosis de inserción del músculo oblicuo externo del abdomen.
  - Posterior.
    - Fascia transversal. Sin ningún elemento de refuerzo.
- Bordes.
  - Superior.
    - Bordes inferiores de las porciones carnosas de los músculos oblicuo interno y transverso del abdomen.



- Borde lateral del músculo recto del abdomen.
- Inferior.
  - Ligamento inguinal [de Poupart].
- Superior.
  - Vasos epigástricos inferiores.