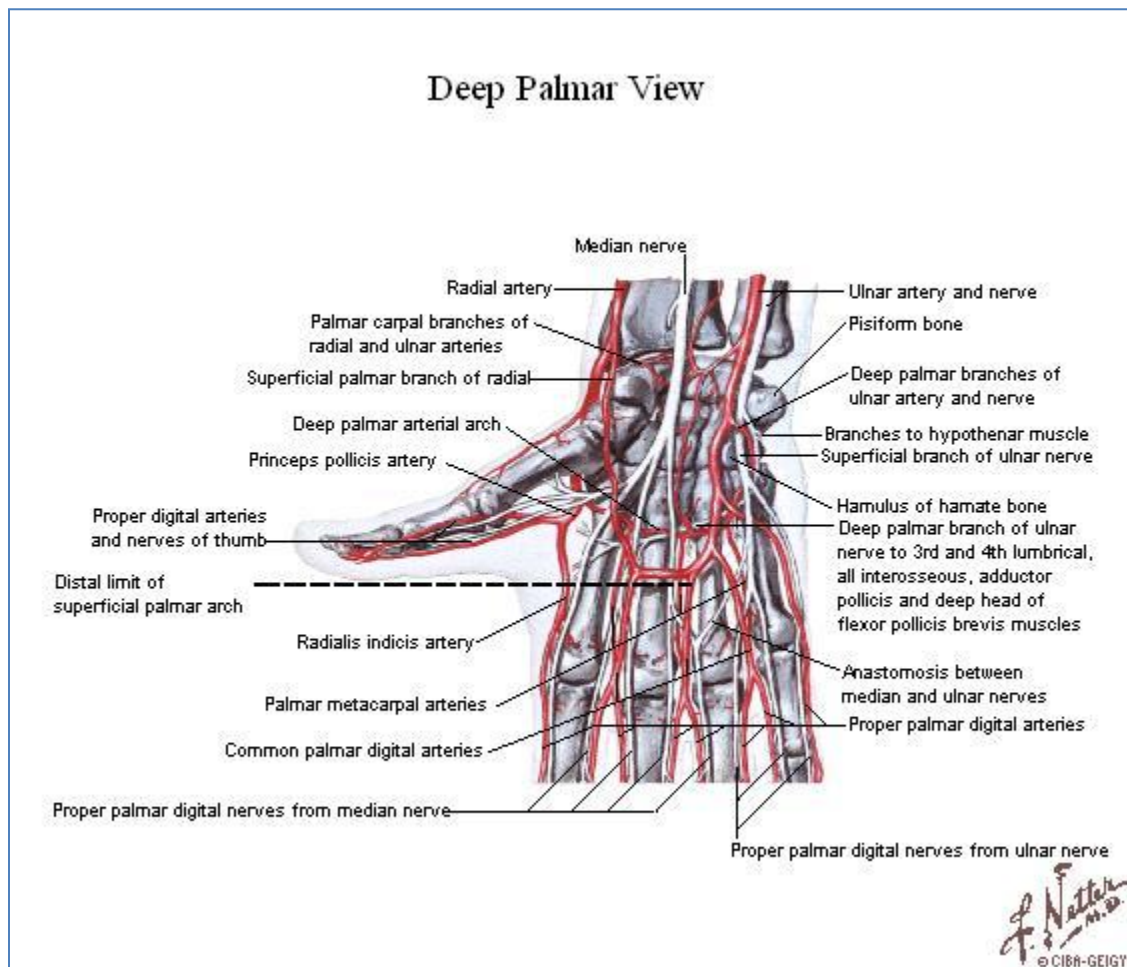


Región Palmar



1. Continente

- Celda interósea.
 - Plano óseo.
 - Huesos de la segunda fila del carpo. Trapecio, trapezoide, capitatum, hamatum.
 - Caras anterolaterales de los cinco metacarpianos.
 - Plano muscular.
 - Músculos interóseos.
 - Músculos interóseos palmares (3 a 4).
 - Aducción.
 - Flexionar la falange proximal sobre el metacarpiano correspondiente y extender la falange media y distal.
 - Músculos interóseos dorsales (4).

- Abducción.
 - Flexionar la falange proximal sobre el metacarpiano correspondiente y extender la falange media y distal.
- Aponeurosis palmar profunda. Cierra por delante la celda interósea tomando como puntos de inserción los bordes anteriores de los metacarpianos.
- Celda palmar.
 - Eminencia tenar. Celda palmar lateral.
 - Plano superficial.
 - Músculo abductor corto del pollicis.
 - Plano medio.
 - Músculo oponente del pollicis.
 - Fascículo superficial del músculo flexor corto del pollicis.
 - Plano profundo.
 - Fascículo profundo del músculo flexor corto del pollicis.
 - Músculo aductor del pollicis.
 - Fascículo oblicuo.
 - Fascículo transverso.
 - Celda palmar media.
 - Plano superficial.
 - Tendones del músculo flexor superficial de los dedos.
 - Plano profundo.
 - Tendones del músculo flexor profundo de los dedos.
 - Tendón del músculo flexor largo del pollicis.
 - Músculos lumbricales.
 - Flexionar la falange proximal sobre el metacarpiano correspondiente y extender la falange media y distal.
 - Eminencia hipoténar. Celda palmar medial.
 - Plano superficial.
 - Músculo palmar corto.
 - Músculo flexor corto del dígito mínimo.
 - Músculo abductor corto del dígito mínimo.
 - Plano profundo.
 - Músculo oponente del dígito mínimo.
 - Aponeurosis palmar superficial.
 - Aponeurosis palmar lateral.
 - Aponeurosis palmar media.
 - Aponeurosis palmar medial.

2. Contenido

- Celda interósea.
 - Arco arterial palmar profundo.
 - Origen.
 - Arteria radial.
 - Arteria palmar profunda (ulnar).
 - Ramas colaterales.
 - Ascendentes.
 - Descendentes.
 - Arterias metacarpianas palmares.
 - Venas y linfáticos. Dos venas y algunos linfáticos siguen el trayecto del arco profundo, en dirección ascendente hacia el brazo.
 - Nervios.
 - Ramo profundo del nervio ulnar. Inerva a los músculos interóseos.
- Celda palmar.
 - Arco arterial palmar superficial.
 - Origen.
 - Arteria ulnar.
 - Arteria palmar superficial (radial).
 - Ramas colaterales.
 - Arterias digitales palmares comunes.
 - Nervios.
 - Nervio mediano. Llega hasta la región palmar pasando por debajo del retináculo flexor, lateral al tendón del flexor superficial del índice. Inerva los planos superficial y medio de la región tenar y los dos primeros músculos lumbricales.
 - Ramo profundo del nervio ulnar. Llega hasta la región palmar por el conducto ulnarcarpiano [de Guyon]. Inerva los músculos de la región hipotenar, plano profundo de la región tenar y dos últimos lumbricales.