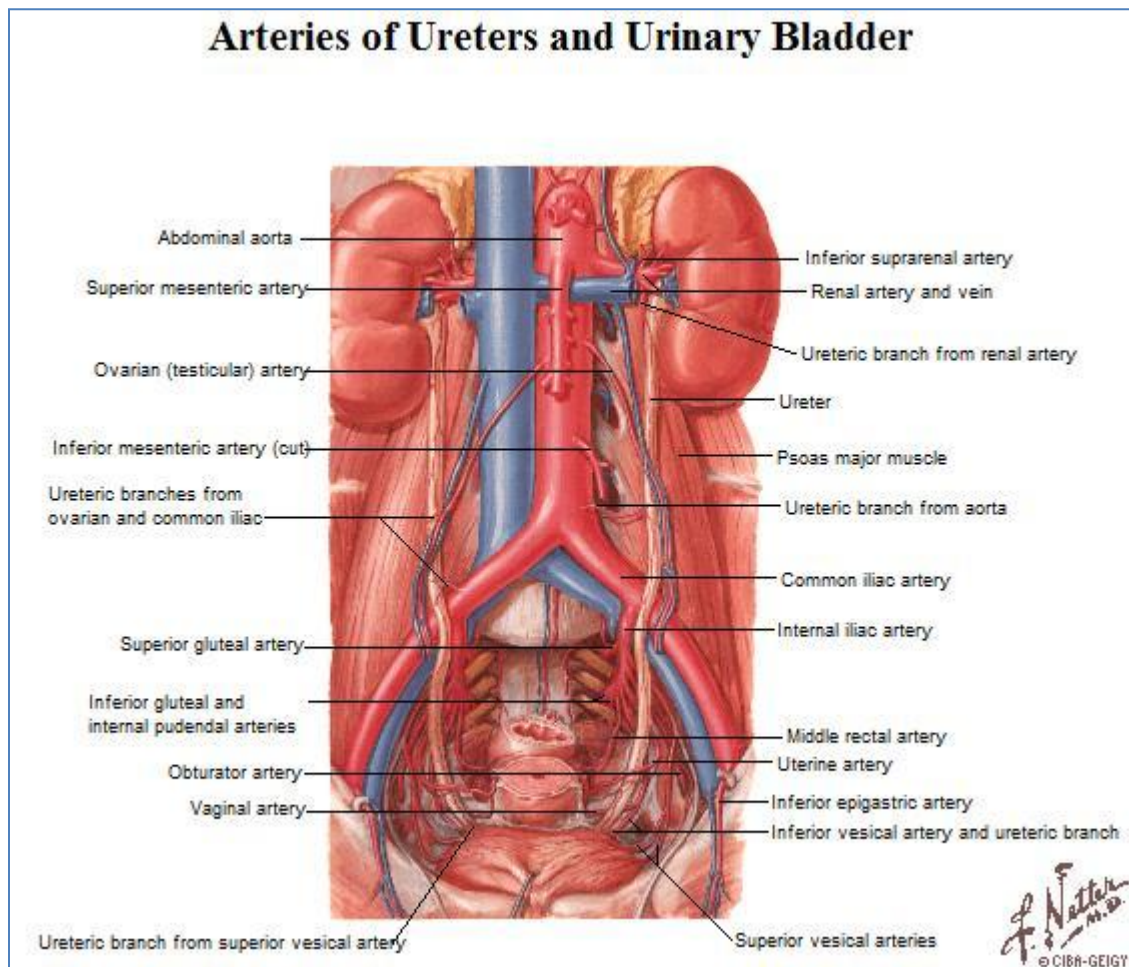


Relaciones del Uréter



1. Segmento Lumbar

- Adelante.
 - Derecha.
 - Porción descendente del duodeno.
 - Vasos gonadales.
 - Vasos cólicos derechos.
 - Izquierda.
 - Vasos gonadales.
 - Vasos cólicos izquierdos.
- Atrás.
 - Inserciones lumbares del músculo psoas mayor.
- Medial.
 - Derecha.
 - Vena cava inferior.

- Cadena simpática lumbar.
 - Izquierda.
 - Aorta abdominal.
- Lateral.
 - Borde medial infrahiliar del riñón.

2. Segmento Ilíaco

- Adelante.
 - Derecha.
 - Extremo inferior de la raíz del mesenterio.
 - Vasos ileocólicos.
 - Izquierda.
 - Raíz del mesosigmoideos.
 - Vasos sigmoideos.
- Atrás.
 - Derecha.
 - Arteria ilíaca externa.
 - Izquierda.
 - Arteria ilíaca primitiva.
- Medial.
 - Promontorio lumbosacro.
- Lateral.
 - Músculo psoas mayor.
 - Vasos gonadales.

3. Segmento Pélvico

	HOMBRE	MUJER
ADELANTE	Arteria umbilical. Arteria obturatriz. Nervio obturador.	Arteria umbilical. Arteria obturatriz. Nervio obturador.
ATRÁS	Arteria rectal media. Arteria ilíaca interna.	Vasos vaginales. Vena uterina. Arteria rectal media. Arteria ilíaca interna.
MEDIAL	Cara lateral del recto.	Ovario. Cara lateral del recto.
LATERAL	Músculo obturador interno.	Arteria uterina. Músculo obturador interno.